

Implante sintético para sustitución de la lesión osteocontral (**OCD**) de la superficie medial del cóndilo humeral (**SynACART®**)

Pedro Godinho; J. Enrique Villaluenga; José Luís Puchol

Hospital Veterinario Puchol

La osteocondritis disecante (OCD) consiste en una alteración del proceso endocondral de osificación del cartílago epifisario¹. Las capas más profundas de este, al sufrir esta alteración en su proceso de mineralización, desembocan en la aparición de roturas y fisuras. Esta debilidad del cartílago provoca frecuentemente su desprendimiento formando el "flap" o ratón articular característico de la OCD³.

No se sabe exactamente cuál es la causa de la OCD, pero parece haber varios factores que predisponen su aparición, como una dieta altamente calórica, el crecimiento rápido, traumatismos y factores hereditarios².

La OCD provoca efusión articular, sinovitis, edema subcondral y esclerosis, con la consecuente aparición de enfermedad degenerativa articular.

Después del hombro, el codo es la articulación que con mayor frecuencia se ve afectada de OCD. La lesión es típica de la superficie medial del cóndilo humeral y frecuentemente está asociada a otras patologías del codo como la fragmentación del proceso coronoides medial y la enfermedad del compartimento medial del codo.

Aunque la mayoría de las lesiones osteocondrales se pueden diagnosticar mediante radiografía

(Figura 1), los autores incorporan la tomografía computarizada (TAC) como prueba diagnóstica estándar (Figura 2). Con esta, es posible ver el tamaño, profundidad y localización de la lesión en el cóndilo humeral, y al mismo tiempo permite evidenciar la posible presencia de otras afecciones concomitantes.

Tradicionalmente el tratamiento quirúrgico de la OCD de codo consistía en la extracción del "flap" articular y el legrado u osteostixis del hueso subcondral para estimular el crecimiento de fibrocartílago². Estos procedimientos originalmente se hacían mediante artrotomía medial del codo (Figura 3). Mas tarde pasaron a hacerse mediante artroscopia (Figura 4), ya que permitía un abordaje menos invasivo para la realización del mismo procedimiento.

Bouch et al, reportaron una ligera mejoría clínica después de estos tratamientos quirúrgicos, pero en la mayoría de los casos el dolor y la cojera persistían al mismo tiempo que progresaba la osteoartrosis⁴. Los resultados clínicos a largo plazo no eran favorables y ello ha llevado a la necesidad de buscar alternativas terapéuticas para la OCD del codo.

Fitzpatrick et al propusieron en 2009 un autoinjerto osteocondral de la parte no articular de la rodilla para el tratamiento de la OCD de la superficie medial del codo, junto con una osteotomía proximal del cúbito³. Aunque los resultados clínicos referidos eran buenos, las principales desventajas de esta técnica son la necesidad de abrir la articulación de la rodilla en el mismo procedimiento y la diferente topografía de la superficie del cartílago de la rodilla y del cóndilo humeral.

SynACART®

Tal como había sido previamente publicado con buenos resultados clínicos en el tratamiento de OCD de rodilla⁵ y hombro² se describió el uso del SynACART® (*Arthrex, Florida, EUA*) en el codo como tratamiento quirúrgico de la OCD¹. Se trata de un implante con una base de titanio poroso y una superficie de policarbonato uretano (Figura 5), que se implanta en el hueco generado en la superficie articular como consecuencia de la OCD (Figura 6).

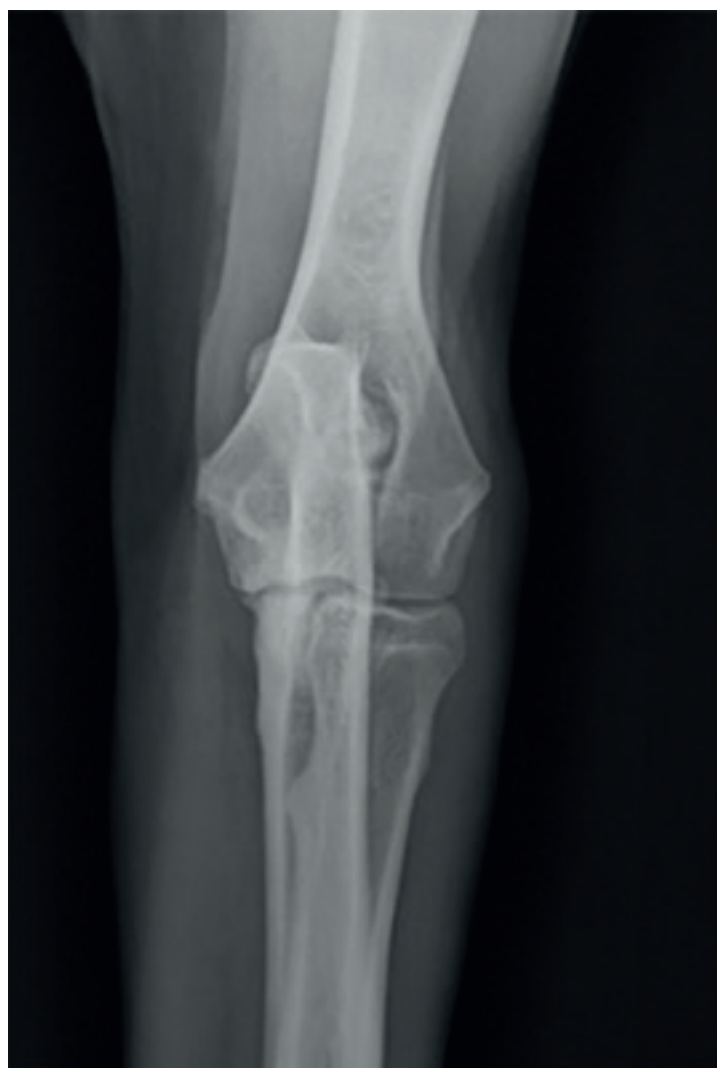

Figura 1: Proyección AP de un codo con una OCD en la superficie medial del cóndilo humeral.

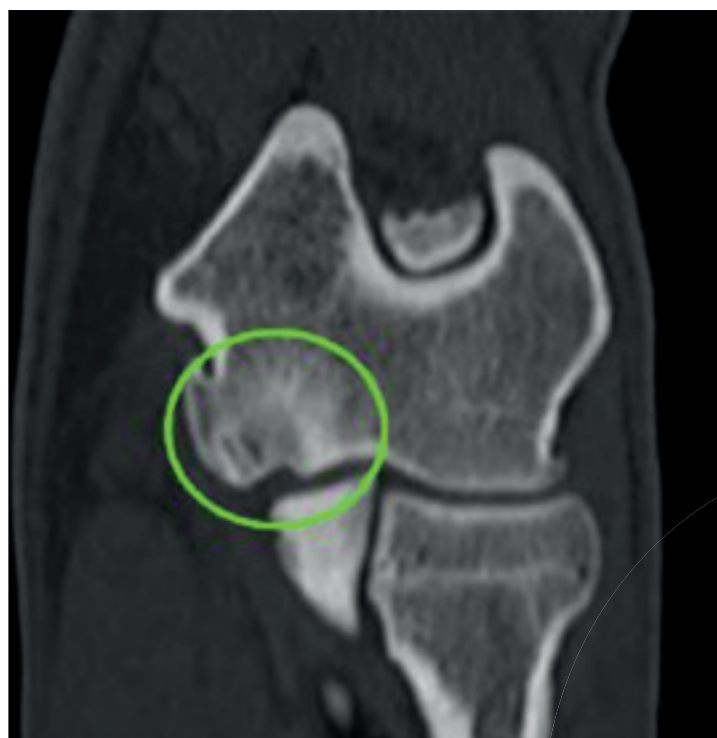

Figura 2: Corte dorsal de codo con una OCD en la parte medial del cóndilo medial.

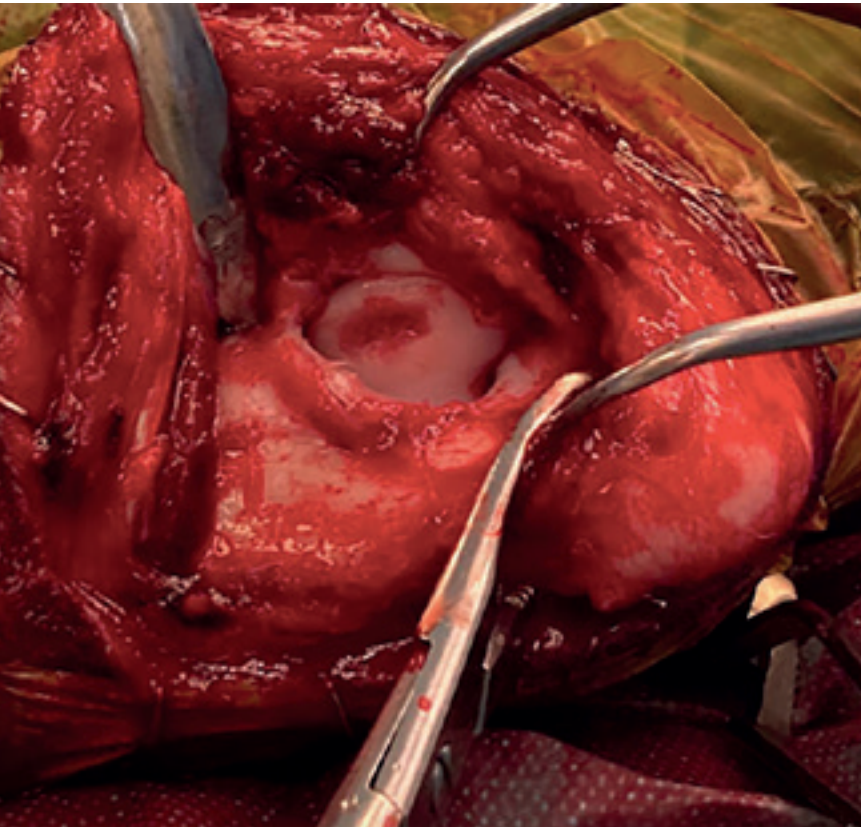


Figura 3: Imagen intraoperatoria de una OCD del cóndilo humeral

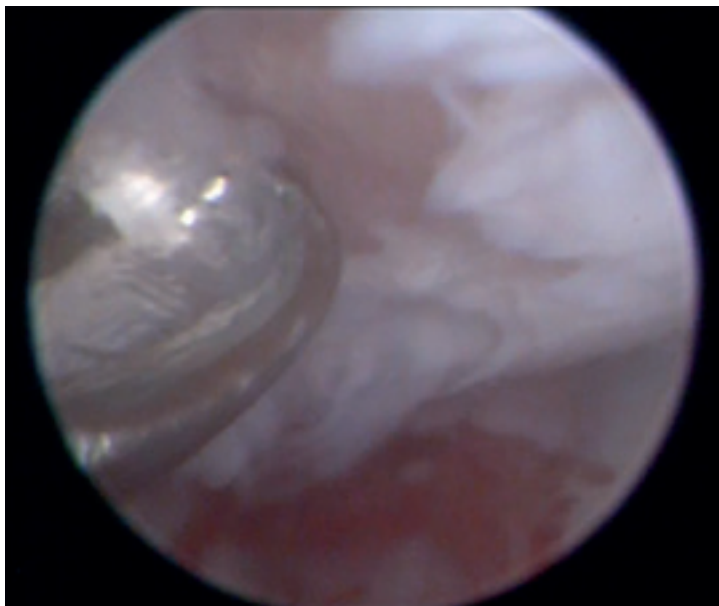


Figura 4: Imagen artroscopica del debridado quirúrgico de una OCD del condilo humeral.



Figura 5: Implante de SynACART®. Se aprecia la base de titanio poroso y la superficie lisa de policarbonato uretano.

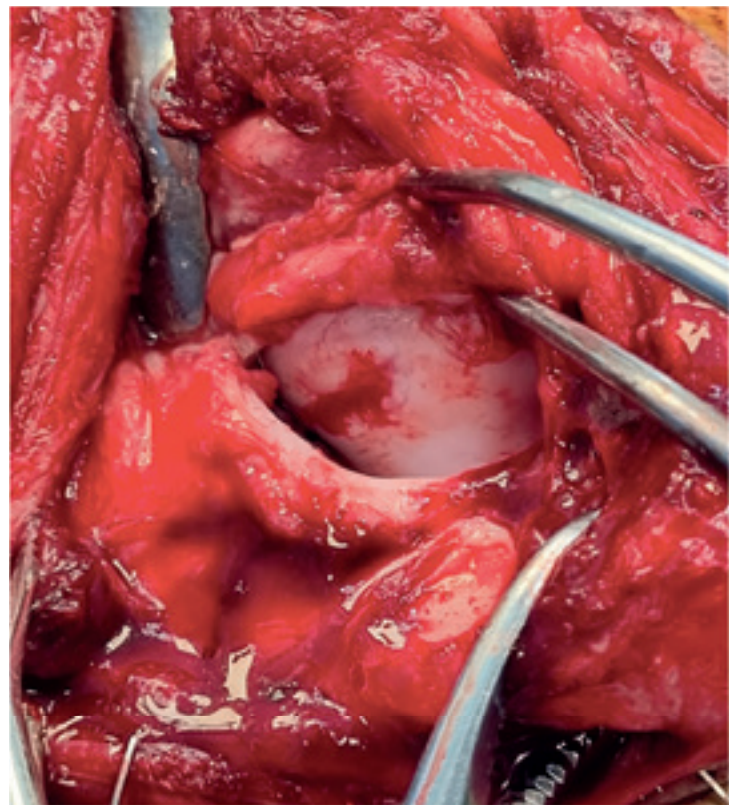
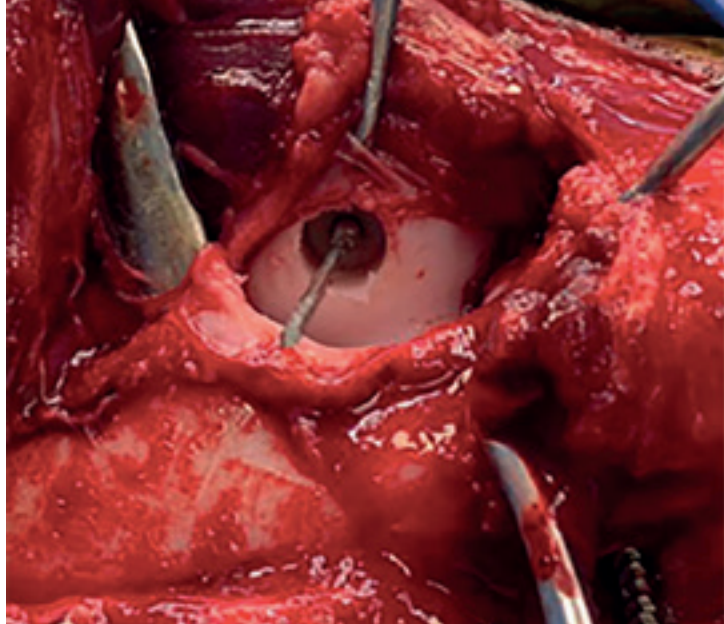


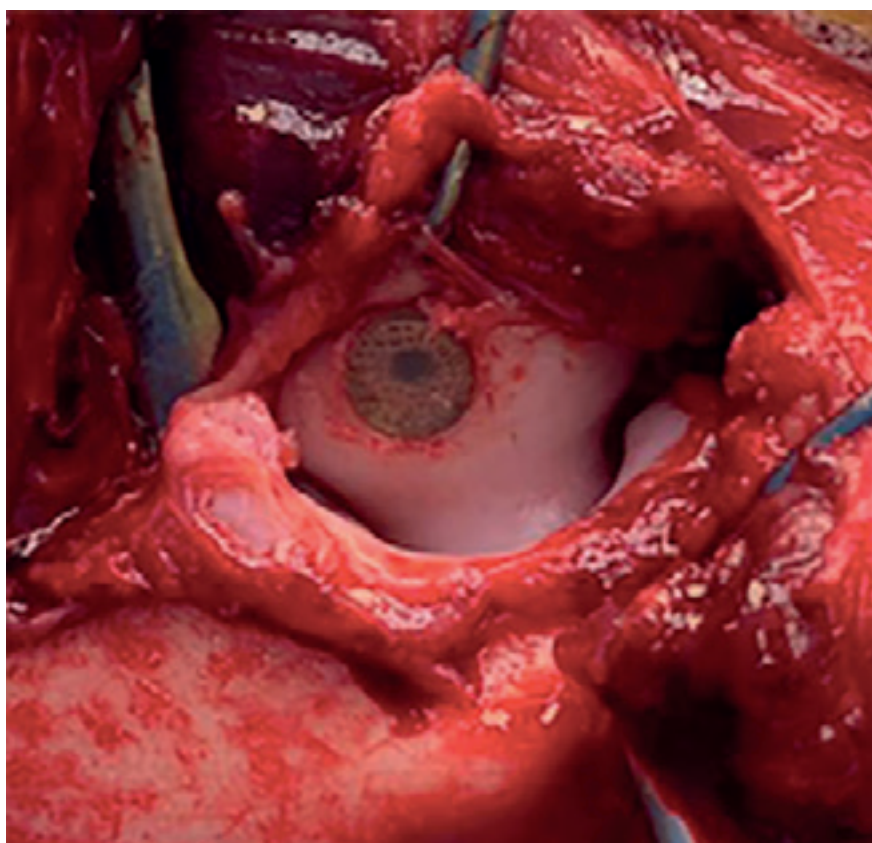
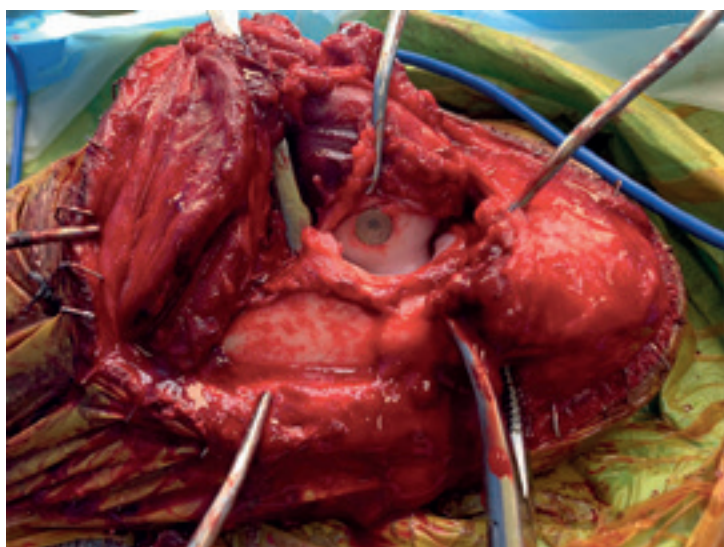
Figura 6: Lesión de OCD del cóndilo humeral.

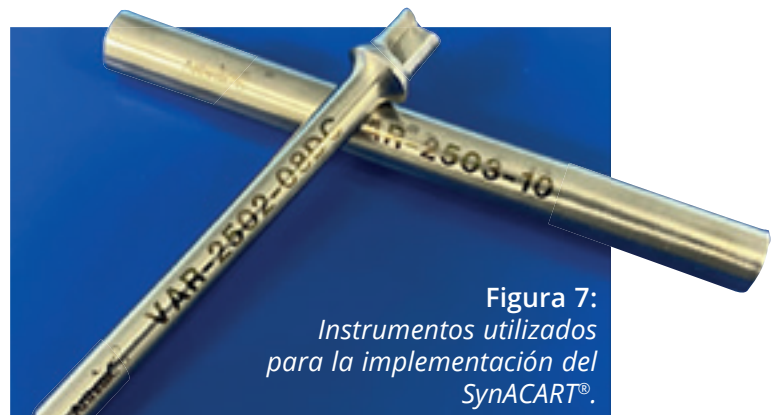
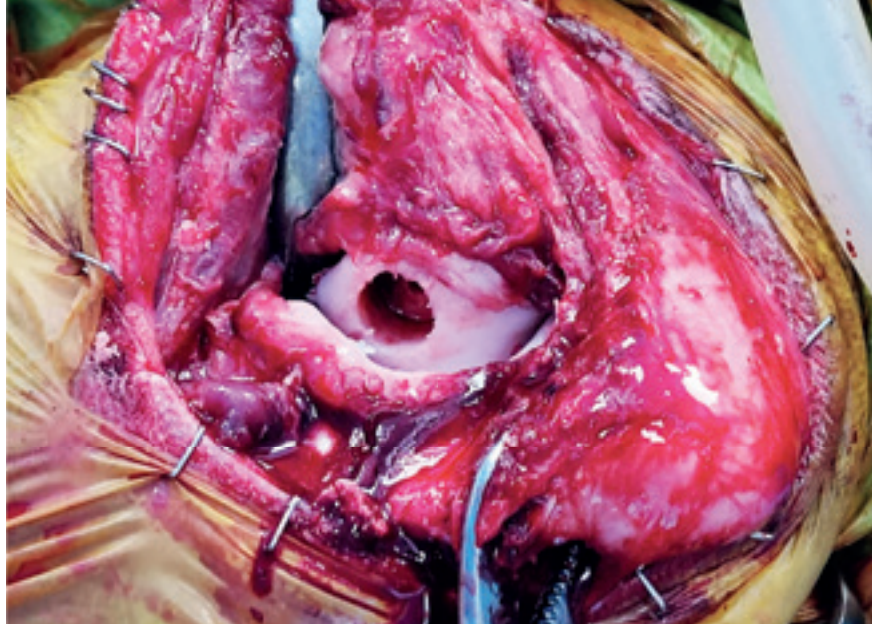
Figura 7: Instrumentos utilizados para la implementación del SynACART®.



Figuras 8 y 9: Imagen intra operatoria del orificio efectuado para impactar el SynACART®.



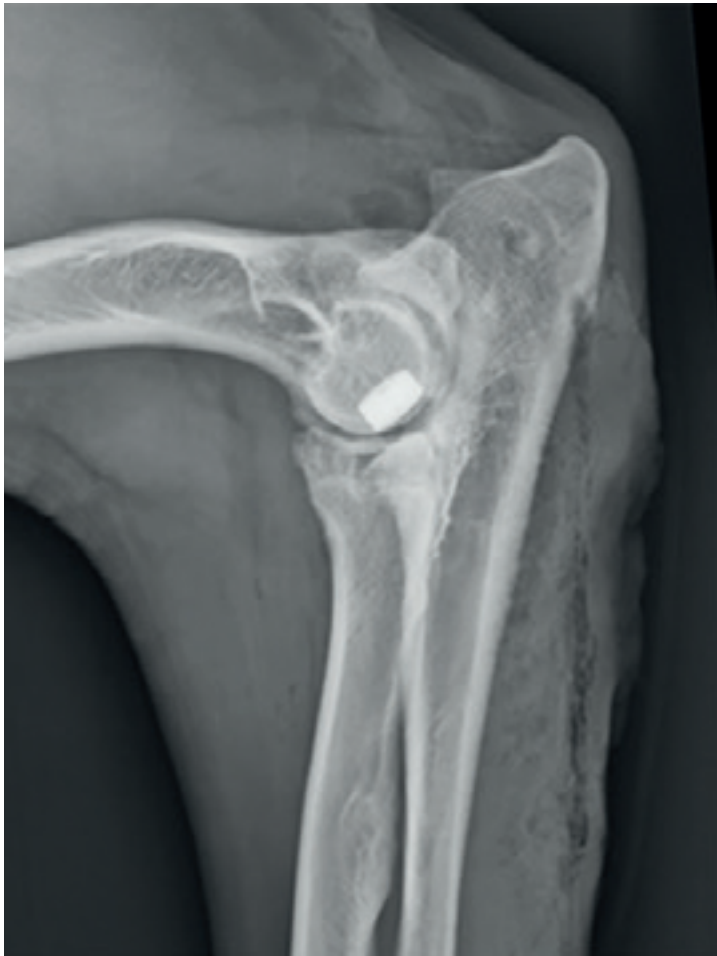Figuras 10 y 11: Imagen intra operatoria del SynACART® sustituyendo la superficie osteocondral lesionada.

Fitzpatrick N. y F. di Dona publicaron en 2018 los resultados de la utilización del SynACART® en 13 codos, asociado a una osteotomía bioblúca proximal del cúbito. Los resultados a corto y medio plazo teniendo en cuenta los signos clínicos y revisión artroscópica fueron considerados buenos o excelentes. Sólo uno de los codos con una lesión muy grande y una marcada incongruencia no tuvo buenos resultados clínicos según la publicación¹.

La colocación del implante en la superficie medial del cóndilo humeral se realiza mediante una artrotomía medial del codo (abordaje

modificado caudomedial de Wendelburg). De forma similar a la CUE (*Canine Unicompartmental Elbow*), se hace un orificio con unas guías específicas (**Figura 7**) en la superficie osteocondral lesionada con el objetivo de extraer este tejido (**Figuras 8 y 9**). A continuación, se impacta a "press-fit" el implante de diámetro similar a la guía utilizada, confirmando que la superficie lisa del policarbonato uretano queda al mismo nivel del cartílago sano adyacente (**Figuras 10 y 11**).

Para aliviar la carga sobre el implante, al igual que para tratar la enfermedad del compartimento



Figuras 12 y 13: *Proyecciones mediolateral y anteroposterior donde se aprecia el SynACART® y la osteotomía bioblúca proximal del cúbito.*

medial concomitante, se hace una osteotomía bioblúca proximal del cúbito⁶ (**Figuras 12 y 13**). La artroscopia previa a la artrotomía permite, además de confirmar el diagnóstico de OCD, tratar la lesión del proceso coronoides medial que normalmente existe de forma concomitante.

Conclusión

En la opinión y experiencia de los autores, la colocación del SynACART® junto con una osteotomía bioblúca proximal del cúbito permite aliviar los síntomas a corto y medio plazo asociados a la OCD del codo en perros. Sin embargo son necesarios más estudios para ver los resultados a largo plazo con esta técnica. Esta parece aliviar de forma consistente el dolor asociado a la OCD del codo, dolor este que no era eliminado con las técnicas tradicionales como está documentado⁴. Con respecto al autoinjerto osteocondral³, el SynACART® presenta la ventaja de no ser necesario invadir otra articulación, disminuyendo la morbilidad post quirúrgica y el tiempo de cirugía.

Bibliografía

1. Fitzpatrick N, Di Dina F. Synthetic osteochondral resurfacing to treat osteochondritis dissecans of the medial aspect of the humeral condyle in dogs: outcome using a second generation implant (SynACART). Proceedings of 5th World Vet Orthop Congress ESVOT-VOS - 19th ESVOT Congress, Barcelona, Spain, September 2018.
2. Murphy S, Egan P, Fitzpatrick N. Synthetic osteochondral resurfacing for treatment of large caudocentral osteochondritis dissecans lesion of the humeral head in 24 dogs. *Vet Surg.* 2019; 48: 858-868
3. Fitzpatrick N, Yeadon R, Smith TJ. Early Clinical Experience with Osteochondral Autograft Transfer for Treatment of Osteochondritis Dissecans of the Medial Humeral Condyle in Dogs. *Vet Surg.* 2009 Feb; 38(2):246-60.
4. Bouch GR, Miller CW, Taves CL. A comparison of surgical and medical treatment of fragmented coronoid process and osteochondritis dissecans of the canine elbow. *Vet Comp Orthop Traumatol* 8:177-183, 1995
5. Egan P, Murphy S, Jovanovik J, Tucker R, Fitzpatrick N. Treatment of Osteochondritis Dissecans of the Canine Stifle using Synthetic Osteochondral Resurfacing. *Vet Comp Orthop Traumatol* 2018 Feb; 31(2) 144-152
6. Caron A, Fitzpatrick N. Bi-Oblique Dynamic Proximal Ulnar Osteotomy: Surgical Technique and Clinical Outcome in 86 Dogs. *Vet Surg.* 2016 Apr; 45(3):356-63.

