ATRESIA Y QUISTE FOLICULAR ASOCIADO AL CONDUCTO AUDITIVO EXTERNO EN UNA PERRA. CASO CLÍNICO Y RESOLUCIÓN QUIRÚRGICA

EAR CANAL ATRESIA COMPLICATED WITH A FOLLICULAR CYST IN A DOG: SURGICAL MANAGEMENT

Ana M. Cameno Rodríguez, DVM; Oscar J. García Fernández, DVM

Clínica Veterinaria Altamira
C/ Cuevas de Altamira 14, 28054 Madrid
altamiraveterinarios@gmail.com

Resumen

Se diagnostica a una perra mestiza de 2 años una atresia del canal auditivo externo complicada con un quiste folicular. Tras la exploración, pruebas radiológicas y citología se practica una excisión quirúrgica completa del quiste y el canal vertical, realizando una anastomosis de la porción horizontal del canal auricular a la piel ventral al pabellón auricular. El caso se resolvió con éxito, y 15 meses tras la cirugía la perra seguía manteniendo la zona sin complicaciones ni dolor.

ABSTRACT

A 2-year-old half-breed female dog was diagnosed with ear canal atresia complicated with follicular cyst. Based on

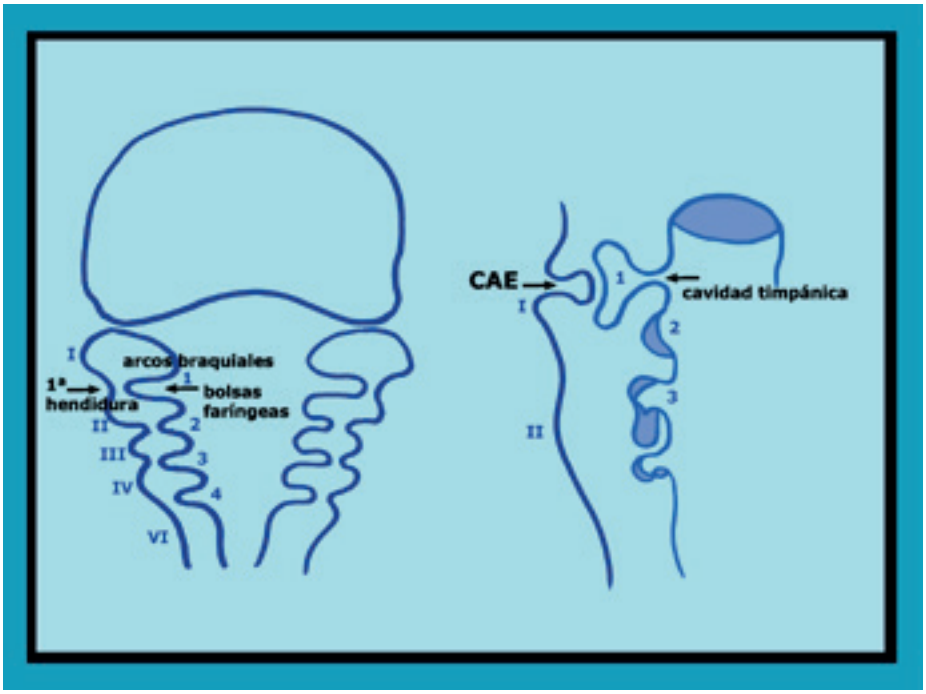

Figura 1: Desarrollo embrionario del conducto auditivo externo y membrana timpánica

presentation, radiology and citology, the dog underwent complete resection of the cyst and the vertical ear canal, and anastomosis of the horizontal ear canal to the skin ventral to pinna. 15 months after surgery the dog had successful outcome.

Palabras clave

Atresia, canal auditivo externo, meato auditivo externo, quiste folicular.

Key words

Atresia, external ear canal, aural atresia, external acoustic meatus, follicular cyst.

Introducción

El Conducto Auditivo Externo (CAE) surge en el estado embrionario de una invaginación de la primera bolsa faríngea, caudal al primer arco branquial (fig. 1). Células epiteliales del fondo ciego del meato proliferan y forman una masa sólida (tapón del meato). Este tejido suele permanecer en perros neonatos hasta el día 10 de nacimiento[1]. Entonces se desarrolla un canal en dicho tapón, extendiéndose desde la futura abertura del CAE hasta la cara externa de la membrana timpánica, para formar el conducto auditivo. Las glándulas responsables de la producción de cerumen comienzan a desarrollarse hacia la mitad de la gestación en asociación con folículos pilosos en la parte más externa del canal. Estas glándulas no alcanzarán plena capacidad funcional hasta la pubertad[2]. La atresia procedería o bien de un fallo en el desarrollo del conducto del ectodermo o bien de una apertura parcial del canal tras el nacimiento.

Las malformaciones congénitas del CAE en mamíferos domésticos han sido escasamente descritas y son patologías poco comunes[3-9]. Los quistes dérmicos son formaciones no neoplásicas saculares que constan de una cápsula epidérmica que alberga material heterogéneo. En la especie canina son comunes y la mayoría de origen folicular (quistes foliculares), no parece haber predisposición por edad o sexo, aunque sí racial (Bóxer, Doberman, Shih Tzu, Schnauzer Miniatura) y la aparición en el oído no es frecuente[10,11].

Caso clínico

Se atiende en consulta una perra mestiza esterilizada de 2,5 años de edad y 15 kg de peso, presentando una masa muy dolorosa en la zona subauricular derecha, de 3 x 3 cm. El propietario refiere diagnóstico anterior en otro centro durante la etapa de crecimiento de atresia del canal auditivo con masa crónica indolora en la misma zona. La visita al centro viene motivada por aumento de tamaño de la misma junto a aparición de otalgia intensa en las últimas 48h.

Hallazgos clínicos

En la exploración externa se detecta una masa subauricular derecha, dolorosa, blanda a la palpación y depresible, adherida a planos profundos, de unos 3 cm de diámetro. En ese oído presenta además atresia del CAE con obliteración completa del meato externo. El oído izquierdo tiene una imagen totalmente normal en la exploración otoscópica. Se realiza un examen neurológico de pares craneales sin encontrar alteraciones.

Radiología

En el estudio radiológico se comprueba la ausencia de componente aéreo en el conducto derecho, así como de calcificaciones o esclerosis, y una imagen normal del oído izquierdo y ambas bullas timpánicas[12] (fig. 2).

Figura 2: Radiografía ventrodorsal de cabeza en la que se observa una masa de tejido blando en la proyección del CAE derecho y las bullas timpánicas con aspecto normal



Figura 3: Citología: quiste folicular

Se realiza PAAF para citología del interior de la masa, y se inicia tratamiento con meloxicam (Metacam®; Boehringer Ingelheim) 0,2 mg/kg/24h primer día y 0,1 mg/kg siguientes, buprenorfina (Buprex®; Schering-Plough) 0,01 mg/kg cada 8h y amoxicilina- clavulánico (Clavucill®, V.M.D. N.V.) 15 mg/kg/12h, todo ello por vía oral.

La citología mostró un material mixto heterogéneo con depósito cornificado/ caseoso, concentración masiva de restos de queratina a modo de cilindros y células escamosas queratinizadas sin núcleo y ausencia de agentes infecciosos, compatible con quiste folicular o neoplasia folicular benigna[13] (fig. 3). Por la presentación dolorosa aguda se sospecha de granuloma por cuerpo extraño debido a la ruptura de la pared del quiste. A los tres días del inicio de tratamiento la masa fistuliza con material heterogéneo hemorrágico. Se programa cirugía.

Estudio preoperatorio:

Se realiza hemograma, bioquímica y electrocardiografía, resultando todos los parámetros dentro de la normalidad (figs. 4 y 5).

Anestesia

Se clasifica a la paciente como ASA-II. Como premedicación se administra medetomidina (Sedator®; Dechra) 0,01 mg/kg IM, metadona (Semfortan®; Dechra) 0,4 mg/kg IM y meloxicam (Metacam®; Boehringer Ingelheim) 0,1 mg/kg SC. Se administra cobertura antibiótica parenteral SC con amoxicilina + clavulánico (Noroclav®; Karizoo). Se preoxigena durante 10' con mascarilla y se inicia fluidoterapia con suero Lactato de Ringer Braun a 5 ml/kg/h. Se induce anestesia con un bolo de diazepam (Ziapam®; Ecuphar Veterinaria S.L.U.) 0,25 mg/kg IV y otro de propofol (Vetofol®; Ecuphar Veterinaria S.L.U.) 1,5 mg/kg IV. Se intuba y se mantiene la anestesia con isofluorano (Vetflurane®; Virbac) 1,3 –

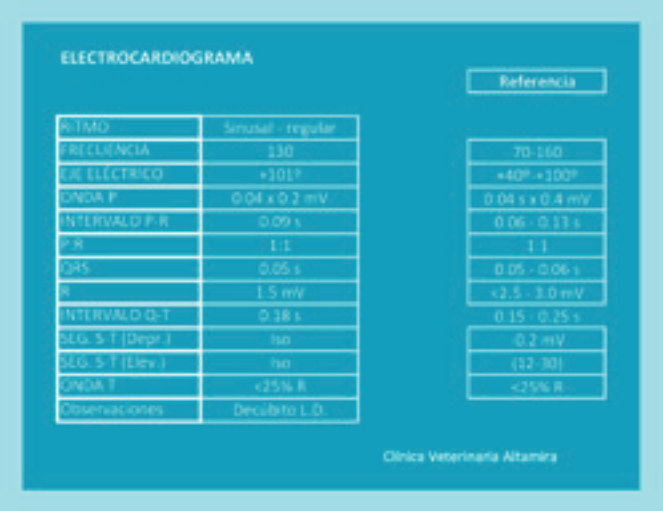

Figura 4: Resultados del electrocardiograma



Figura 5: Hemograma y bioquímica sanguíneas

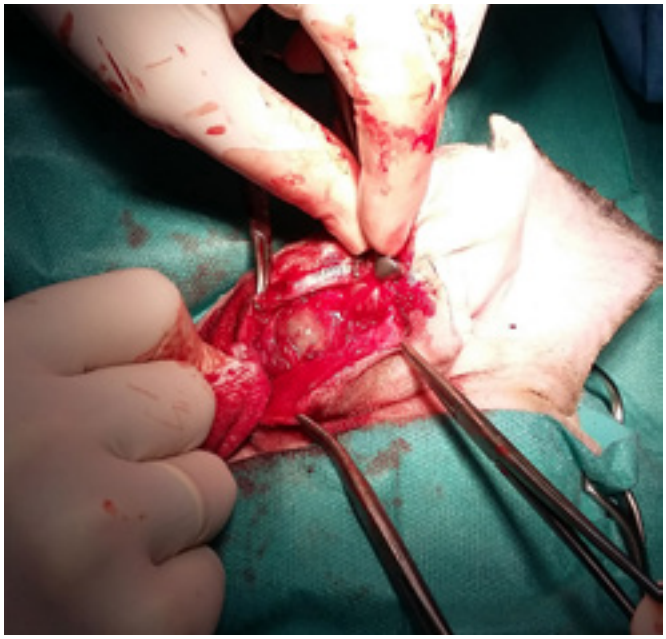

Figura 6: Disección de la porción vertical del CAE y quiste

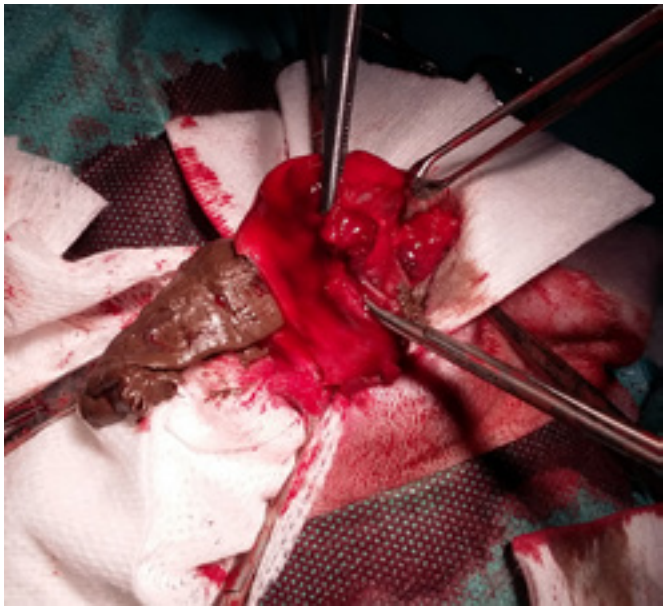

Figura 7: Contenido del quiste

1,5% con circuito circular (MATRX Midmark VME2®). Como analgesia intraoperatoria se administra fentanilo (Fentadon; Dechra) en bolos IV.

Cirugía

Se realiza una incisión vertical en T de la piel ventral al tragus y se disecciona en su totalidad el quiste y parte

Figura 8: Disección de la porción horizontal del CAE

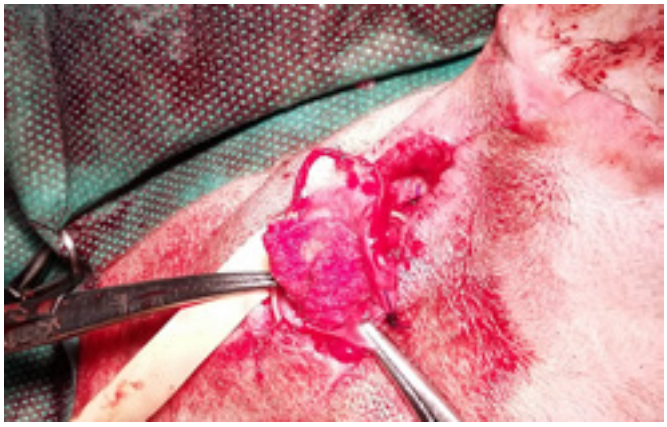

Figura 9: Sutura a tejido subcutáneo del CAE

del CAE respetando los tejidos circundantes, en especial el nervio facial y las glándulas parótida y mandibular. Se confirma que el quiste folicular fistulizado se localiza anatómicamente en la luz del canal vertical. El meato externo no existe debido a la atresia. Se extirpa completamente el tejido quístico junto con el canal vertical, se realizan abundantes lavados con suero Lactato de Ringer estéril y se comprueba la integridad timpánica en su lado externo. Se anastomosa el extremo distal del conducto horizontal sano a la piel ventral al pabellón, con sutura monofilamento absorbible de poliglecaprona 3/0 (Atramat® PGC25), aposicionando por planos y dejando un estoma como nuevo meato del conducto. Se coloca antes del cierre un drenaje Penrose para facilitar la salida de líquido seroso (figs. 6 – 10) que se retira a los 3 días.

Figura 10: Resultado tras la cirugía

Figura 11: Aspecto de la zona intervenida en la revisión a los 40 días tras la cirugía

En el postoperatorio inmediato se utiliza metadona 0,4 mg/kg IV cada 4h hasta el alta, a partir de la cual se administra en domicilio buprenorfina (Buprex®; Schering-Plough) 0,02 mg/kg cada 8h y meloxicam (Inflacam®, Virbac) 0,1 mg/kg cada 24h por vía oral.

La biopsia del tejido retirado quirúrgicamente confirmó el diagnóstico citológico (quiste folicular). En las revisiones posteriores se comprobó la buena cicatrización y la ausencia de infección y dolor (fig. 11).

Existen muy pocos casos publicados de atresia del conducto auditivo externo en el perro hasta la fecha. La atresia del canal auditivo externo es una condición patológica en la que una parte o todo el conducto está cerrado o no existe. Puede ser de etiología congénita o adquirida, ambas distinguibles en función de la historia clínica, la zona del conducto afectada y la presencia o no de microorganismos en la cavidad sellada[5]. La presentación congénita más común es la que muestra la apertura externa y el último tramo del canal vertical obliterados. Las atresias adquiridas suelen ser causadas por eventos traumáticos, y casi siempre presentan un cierre en la unión entre el canal vertical y el horizontal, con la apertura hacia el exterior normal[14].

En los artículos revisados parece existir una mayor presentación en oído derecho (67%) como en el caso descrito, siendo minoría la presentación en oído izquierdo (11%) o la bilateral (22%), aunque como indicamos la casuística es muy reducida[3-9].

En ocasiones puede ser difícil distinguir entre a) etiología traumática en los primeros 6-14 días del nacimiento, o incluso después, y b) problema congénito o del desarrollo temprano, dependiendo de la disposición anatómica del problema. Se suele asumir un problema previo al nacimiento o en el desarrollo temprano si la citología o histopatología no evidencian la presencia de microorganismos[5], como fue el caso.

Es muy útil añadir al resto de pruebas una tomografía computerizada (TAC) o ecografía[15] para asegurar la no afectación del oído medio, pero en este caso el propietario declinó realizar dicha prueba.

En la literatura se han descrito varias técnicas quirúrgicas para la cirugía del CAE en el perro y el gato, incluyendo o no la osteotomía de bulla en función de si ésta estaba afectada, aunque hasta la fecha no se ha establecido ninguna de elección. Entre ellas: ablación completa del conducto con osteotomía lateral de bulla, técnica de Lacroix o anastomosis del cartílago anular al auricular[3-10,14,16].

En este caso se optó, tras la eliminación quirúrgica del quiste y porción vertical del CAE, por crear una salida directa de la porción horizontal del conducto y mantener la zona atrésica (meato externo). De este modo la zona malformada asintomática se respetó quirúrgicamente y se consiguió paralelamente una viabilidad anatómica y funcional del conducto auditivo, facilitando su nueva posición futuras limpiezas rutinarias de oído y mejor ventilación.

En reportes previos se decidía la intervención tras síntomas de otitis externa o media y/o dolor agudo.

En nuestro caso el desencadenante fue la complicación secundaria de un quiste folicular en el conducto auditivo, ya que previamente la paciente había convivido de forma normal con el problema congénito salvo una posible sordera parcial. (2)

Los quistes foliculares suelen ser solitarios, circunscritos, alojados en la dermis o en el tejido subcutáneo y miden entre 0,5 y 5 cm de diámetro. Normalmente poseen un contenido caseoso o pastoso con gran contenido de queratina. En este caso se obtuvo material consistente en una concentración masiva de restos de queratina a modo de cilindros y células escamosas queratinizadas anucleadas. Este tipo de folículos tienen la capacidad de generar granulomas de cuerpo extraño en caso de ruptura de la pared, por traumatismo o manipulación externa. Se distinguen varios tipos en función de sus patrones histopatológicos y apelando a su origen en el folículo (infundibular, istmo, matricial o híbrido) aunque esta clasificación no tiene significación clínica. Pueden infectarse de forma secundaria, y el tratamiento es, en caso de complicación, quirúrgico[11].

Se describe el caso de una perra con atresia del CAE con presencia de un quiste folicular asociado, su resolución quirúrgica y posterior evolución. Pese a no contar con pruebas de imagen avanzadas (TAC), todo apuntaba a la no concurrencia de otitis media (citología estéril, no existencia de síntomas vestibulares, imagen limpia de bullas timpánicas en las radiografías), con lo cual se decidió no realizar osteotomía de bulla.

Tras 15 meses después de la cirugía la perra se mantiene sin síntomas de dolor o inflamación, y con audición aparentemente normal.

Agradecimientos

Onkos, CIAB (Centro de Investigación y Análisis Biológicos) e Histovet, por la colaboración en las pruebas diagnósticas y prequirúrgicas y la cesión de imágenes.

Conflicto de intereses

Los autores declaran que no existe conflicto de intereses.

Bibliografía

1. In Dyce KM, Sack WO, Wensing CJG (Editors). Chapter 9: The Sense Organs. Textbook of Veterinary Anatomy. 3rd ed. Philadelphia, Pennsylvania: Saunders, 2002:323–346.
2. Hyttel P., Sinowatz F., Vejlsted M. Essentials of Domestic Animal Embriology. Elsevier, 2010. Chapter 11: Eye and Ear. Págs. 177-178.
3. Harari J., Moore M., Dupuis J. Bilateral vertical canal resection to correct atresia of the external acoustic meatus in a dog. Canine Pract 1992;17:9–12.
4. Simpson D. Atresia of the external acoustic meatus in a dog. Aust Vet J 1997;75:18–20.
5. House A. Atresia of the distal external acoustic meatus in a Bouvier des Flandres. J Small Anim Pract 2001;42:88–89.
6. Schmidt K1, Piaia T, Bertolini G, De Lorenzi D. External auditory canal atresia of probable congenital origin in a dog. J Small Anim Pract. 2007 Apr; 48(4):233-6.
7. Caine AR, Herrtage ME, Ladlow JF. Imaging diagnosis - ear canal distension following external auditory canal atresia. Vet Radiol Ultrasound. 2008 May-Jun;49(3):267-9.
8. Coomer AR, Bacon N. Primary anastomosis of segmental external auditory canal atresia in a cat. J Feline Med Surg. 2009 Oct;11(10):864-8. doi: 10.1016/j.jfms.2009.02.010. Epub 2009 Jun 21.
9. Béraud, R. Surgical management of 2 different presentations of ear canal atresia in dogs. Can Vet J. 2012 Apr; 53(4):412-8.
10. William M, Griffin, C, Campbell, K. Muller & Kirk's Small Animal Dermatology 7th Edition. Elsevier, 2013. Chapter 20: Neoplastic and Non-Neoplastic Tumors, Craig A. Clifford. Págs. 825-826.
11. Gatineau M, Lussier B, Alexander, K. Multiple Follicular Cysts of the Ear Canal in a Dog. Journal of the American Animal Hospital Association: March/April 2010, Vol. 46, No. 2, pp. 107-114.
12. Coulson A, Lewis N. An Atlas of Interpretative Radiographic of the Dog & Cat. Blackwell Science Ltd., 2002.
13. Adedeji AO, Affolter VK, Christopher MM. Cytologic features of cutaneous follicular tumors and cysts in dogs. Vet Clin Pathol. 2017 Mar;46(1):143-150. doi: 10.1111/vcp.12458. Epub 2017 Mar 1.
14. Tivers MS, Brockman DJ. Separation of the auricular and annular cartilages. Surgical repair technique and clinical use in dogs and cats. Vet Surg 2009;38:349–354.
15. Lee J, Eom K, Seong Y, Lee H et al: Ultrasonographic evaluation of the external ear canal and tympanic membrane in dogs. Vet Radiol Ultrasound. 2006 Jan-Feb;47(1):94-8.
16. Boothe HW, Hobson HP, McDonald DE. Treatment of traumatic separation of the auricular and annular cartilages without ablation: Results in five dogs. Vet Surg 1996;25:376–379.