Atresia anal y fístula rectovaginal, diagnóstico y resolución quirúrgica a propósito de un caso clínco

Beatriz Unzeta Conde

Doctora en Medicina Veterinaria; Postgrado en Cirugía Veterinaria por la UAB;
Diploma en citología Veterinaria por la UCM
Clínica Veterinaria Unzeta

INTRODUCCION

La atresia anal[1] se define como aquella condición de carácter congénito en la que el intestino posterior no comunica al exterior a través del ano.

Es frecuente que esta patología vaya asociada a una comunicación del aparato genitourinario y digestivo, existiendo un único orificio para la evacuación de heces y orina.

CASO CLINICO

Acude a la clínica una gata de raza común europeo de pelo largo de 30 días de edad por presentar un mal estado general, retraso en el desarrollo, anorexia, deshidratación, tenesmo, disuria y estranguria y la propietaria refiere la salida de heces y orina por el mismo lugar y distensión abdominal.

Tras la exploración general bajo sedación se confirma la existencia de un único orificio para la evacuación tanto de heces como de orina que corresponde con el orificio vulvar y encontrándose imperforado el ano. Además encontramos heces retenidas en la

Figura 1. Procedemos al sondaje de la uretra para su localización anatómica.

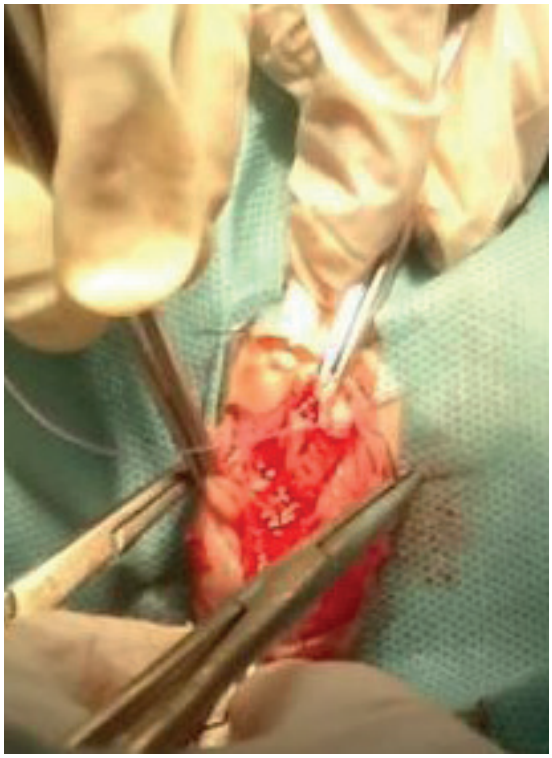

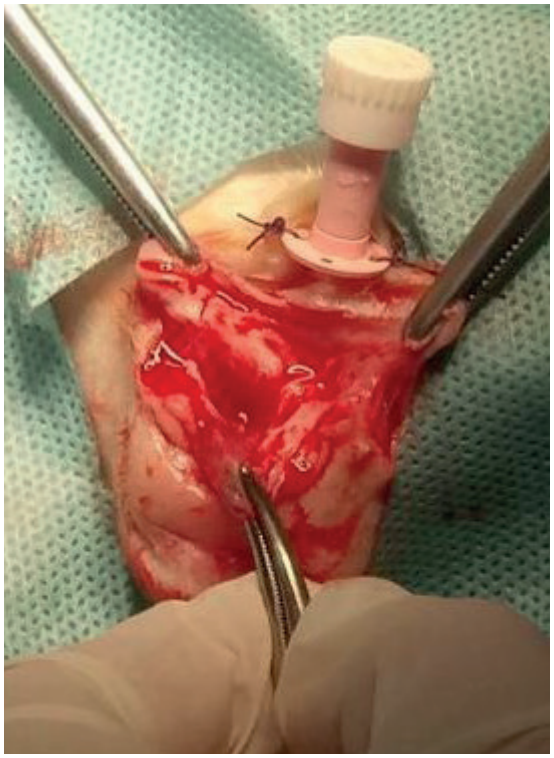

Figura 2 y 3. Disección de la fístula.

parte dorsal de la última porción del recto. La temperatura corporal se encuentra levemente disminuida en 36,8 °C con un color de mucosas rosado y un TRC inferior a dos segundos. La auscultación cardiopulmonar es normal y presenta una palpación de ganglios submandibulares así como poplíteos normal. Se realiza una analítica general completa que revela una leucocitosis con desviación a la izquierda, un estudio radiográfico que muestra la existencia de un megacolon y urianálisis que confirma la existencia de una cistitis con un cultivo positivo a *E. Coli.*

Una vez confirmado el diagnóstico de una atresia anal con una fístula recto vaginal de tipo IV que consiste en una comunicación entre el recto y el aparato urogenital debido a una falta de fusión de los bulbos sinovaginales, lo que genera una apertura en la pared ventral del recto que generalmente es un saco ciego.

Es más frecuente en hembras donde comunica el recto con la pared dorsal de la vagina y en el caso de los machos comunica con la uretra.

Procedemos a la resolución quirúrgica de la misma. Se premedica con metadona 0,1 mg/kg y medetomidina a 1 mcg/kg IM y se induce con propofol a 2 mg/kg IV y máscara de oxígeno al 100 %. A continuación se procede a la intubación y el mantenimiento de la anestesia con isofluorano al 1,5 %.

Se coloca al paciente en decúbito esternal con una cierta elevación de la zona lumbar. Se realiza un enema de lavado para retirar todas las heces retenidas en la porción final del recto y se coloca una gasa para evitar la salida de material contaminante al campo quirúrgico. Se rasura el campo y se limpia con betadine.

Procedemos al sondaje de la uretra para su localización anatómica (**figura 1**).

Realizamos una disección roma de los tejidos (**figura 2 y 3**) desde la piel del perineo localizando el septo localizado a 1 cm que separa el aparato urinario del recto suturando el espacio entre la vagina y el recto

Figura 4. Transposicion del septo de separacion caudalmente y fijacion con puntos de sutura.

con la ayuda de puntos de tensión y se transpone cranealmente (**figura 4**) creando una separación entre los dos aparatos. Se crea de este modo un orificio para la salida de las heces y otro para la salida de la orina. Se cierra mediante puntos simples de nylon 2/0 creando así un nuevo perineo. Se mantiene asi el ano imperforado que queda dispuesto dorsalmente al nuevo orificio para la evacuación del material fecal.

La paciente se recuperó satisfactoriamente (**figura 5**) manteniéndose una hospitalización de 48 horas para el seguimiento de su evolución con antibioterapia (amoxicilina a 22 mg/kg/12 horas), AINES (meloxicam a 0,05 mg/kg/24 horas) y analgesia (buprenorfina a 10 mcg/kg/8 horas). Recomendamos la administración de dieta intestinal y convalescence y malta cada 48 horas para favorecer la consistencia blanda de las heces y evitar el traumatismo de la zona durante la defecación.

La paciente comienza a las seis horas a miccionar con normalidad y pasadas 48 horas retoma la defecación manteniendo heces blandas.

A los 10 días de la cirugía se retiran los puntos, observando que aún persiste una cierta impactación de las heces en el colon que obligan a su remoción manual mediante la aplicación de enemas. Este problema persiste en el tiempo revisando a la paciente mensualmente durante los 3 meses siguientes y posteriormente cada 6 meses, necesitando cada 3-5 días la aplicación de enemas de tipo micralax. Su peso máximo en su etapa adulta ha llegado a los 2.800 kg.

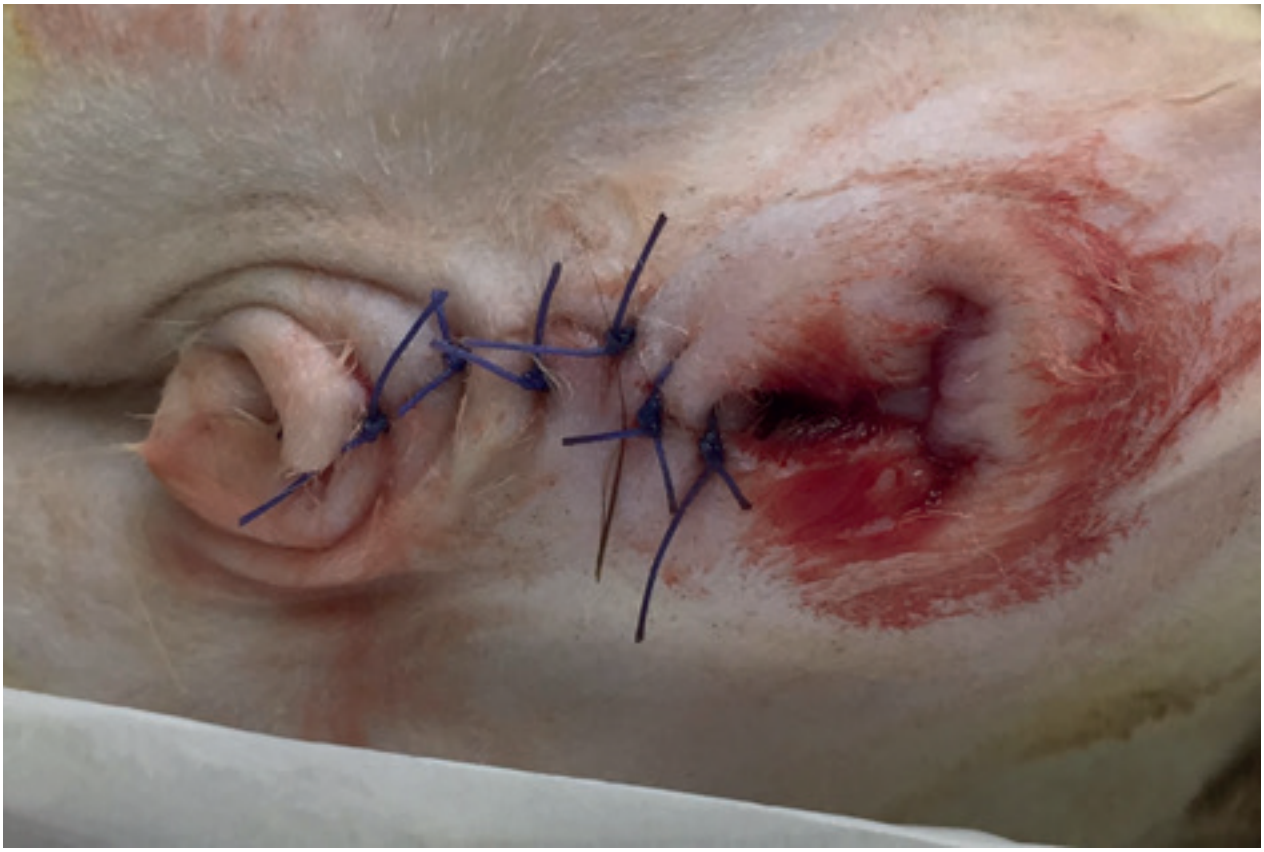

Figura 5. Visualización de abertura anal y vaginal de modo independiente.

DISCUSIÓN Y CONCLUSIONES

La verdadera frecuencia de la atresia anal hoy por hoy es desconocida ya que la mayor parte de estos casos suelen ser eutanasiados o fallecen por las propias complicaciones. Un estudio retrospectivo realizado con casos de perros en EE.UU. entre 1964 y 2003 reportó una prevalencia del 0,007 %.

Encontramos una predisposición racial[3] en perros y generalmente machos pero también se ha descrito en alguna gata preferentemente hembra.

Puede aparecer solo o en combinación con una fístula recto vaginal que consiste en la comunicación dorsal del vestíbulo vaginal con el recto. Durante la embriogénesis[4] la cloaca constituye una abertura común para el aparato gastrointestinal y urogenital de modo que entre la tercera y cuarta semana del desarrollo embrionario tienen lugar una diferenciación a partir de la cual se produce un septo o tabique colorrectal. Dicho tabique da lugar al orificio digestivo dorsalmente y al orificio urogenital ventralmente.

Si esta fusión a nivel de la línea media no es completa persiste una comunicación entre uretra y recto originándose la fístula.

Los signos clínicos se observan[6] desde el nacimiento pero muchas veces no se evidencian hasta pasado el destete a partir de los 30 a 60 días 8 e incluyen estreñimiento, distensión abdominal, tenesmo, diarrea, megacolon, salida de orina y heces a través del mismo orificio, infecciones urinarias recurrentes, dermatitis y úlceras vulvares, anorexia, vómitos, falta de crecimiento, mal estado general[7].

Observamos en la literatura cuatro variantes anatómicas de la atresia anal que se han categorizado como tipos del uno al cuatro:

- **Tipo I**: el ano está imperforado y no hay comunicación con el exterior.
- **Tipo II**: el ano está en perforado y el recto termina en un saco ciego en un lugar más craneal al ano.
- **Tipo III**: el ano y la porción terminal pueden desarrollarse normalmente pero existe una separación entre la porción craneal y caudal del recto terminal de la porción craneal en un salto ciego.
- **Tipo IV**: es más frecuente en hembras y se caracteriza por una comunicación entre el recto y la vagina a través de la pared dorsal de la vagina en el caso de las hembras y de la uretra los machos, lo que genera una apertura a través de la pared central del rector que termina generalmente en un saco ciego.

El pronóstico de estos pacientes suele ser desfavorable ya que generalmente suelen ser muy jóvenes y con un mal estado general que complica el manejo quirúrgico y su posterior evolución.

Las dos técnicas quirúrgicas[4] más comúnmente utilizadas para la resolución de la fístula recto vaginal y de la atresia anal son las siguientes.

En la primera la fístula se aísla y se cierran de manera separada el defecto rectal y vulvar mediante la creación de un colgajo dorsal a la abertura de la vagina y creando una abertura nueva mediante la aplicación de puntos sueltos manteniendo el catéter urinario para evitar la estenosis de la abertura vaginal, seguida de una reconstrucción del ano. En la otra técnica el recto se transpone cranealmente a la apertura de la fístula, cerrando la fístula recto vaginal mediante puntos sueltos empleando un adhesivo biológico experimentalmente.

Las complicaciones postquirúrgicas más frecuentes incluyen estreñimiento, tenesmo, edema de la zona perianal, prolapso rectal, incontinencia urinaria, estenosis anal, faltad e función del esfínter anal y dehiscencia de la sutura.

BIBLIOGRAFÍA

1. Chandler JC, Congenital Urethrorectal Fistulas Compendium on Continuing Education for the Practising Veterinarian -North American Edition- 2001 23(11):995-1002
2. Guaimas_ moya Le, N Aguilar, P Koscinczuk, Resolución quirúrgica de una atresia anal asociada a a fístula rectovaginal en un cachorro. 2008, Rev Vet 19, 46-49
3. Moreira de Souza HJFistula rectovaginal asociada a atresia anal en gata: relato de un caso 2000, Clin Vet 29, 26-29
4. M. E. Lebrero, P. Lázaro, A. Unzueta y J. Rodríguez. Fístula uretro-rectal en el perro: a propósito de un caso clínico. 2007, Clin Vet. Peq. Anim. 189-194
5. P. Olivares, M. Macho, A. Sanz, 2012, Resolución quirúrgica de una atresia anal asociada a una fístula rectovaginal, 132.
6. Rahal SC, SV Cristiane, AC Mortari, MJ Mamprim, EHG Caporalli, rectovaginal fistula with anal atresia in 5 dogs, 2007, Can Vet J 48, 827-830
7. Salari- Sedigh H, Sh Jamshidi, M. Rajabioun, M. Massoudifard, Rectovaginal fistula and atresia ani in a kitten, 2010. Int Vet Res, 87-88
8. Suess RP Jr, R. A. Martin, , ML Moon, MJ Dallman Rectovaginal fistula with atresia ani in three kittens, 1992, Cornell Vet 141-153