

Efecto del probiótico PURINA® PRO PLAN® Fortiflora® en perros con recaídas de enteropatía que responde a inmunosupresores



Ángel Sainz, Mercedes García-Sancho, Alejandra Villaescusa,
David Díaz-Regañón, Fernando Rodríguez-Franco

*Departamento de Medicina y Cirugía Animal, Hospital Clínico Veterinario Complutense,
Facultad de Veterinaria, Universidad Complutense de Madrid*

La enteropatía crónica es muy común en perros con signos digestivos crónicos. Se estima que su prevalencia es del 70% en casos con diarrea crónica (Volkman *et al.*, 2017). Desde hace relativamente poco tiempo, la enteropatía crónica se clasifica retrospectivamente en función de su respuesta al tratamiento en: enteropatía que responde a dieta, enteropatía que responde a antibióticos, enteropatía que responde a inmunosupresores (ERI) y enteropatía sin respuesta (Dandrieux, 2016).

El manejo terapéutico de la enteropatía que responde a inmunosupresores no está exento de riesgos, por lo que supone todo un desafío en la clínica. Los fármacos más utilizados en la práctica clínica son la prednisolona, prednisona, ciclosporina, metronidazol y, cuando se afecta el intestino grueso, sulfasalazina (Craven *et al.*, 2006).

Algunos estudios, en especial aquellos con periodo de seguimiento prolongado, estiman que aproximadamente la mitad de los perros con ERI presenta signos clínicos intermitentes a largo plazo después de la terapia y alrededor del 4% tiene una enfermedad no controlada (Craven *et al.*, 2006; Allenspach *et al.*, 2016).

La estrategia más utilizada en las recaídas es la repetición de un tratamiento similar al utilizado después del diagnóstico, incluso cuando las recaídas suelen ser más leves. Sin embargo, se han propuesto nuevas estrategias terapéuticas para evitar los efectos secundarios graves derivados de la inmunosupresión y conseguir mejores resultados en perros que no responden al tratamiento convencional. Como ejemplo, se ha descrito recientemente el uso exitoso de estrategias dietéticas en perros con enteropatía con

pérdida de proteínas que no habían evolucionado favorablemente después del tratamiento con corticoesteroides (Wennogle *et al.*, 2021).

El tratamiento con probióticos se ha asociado con una mejoría de la integridad de la barrera mucosa, lo que podría ser de interés en el tratamiento de la ERI (Mennigen *et al.*, 2009; Krishnan *et al.*, 2016). Una revisión sistemática reciente ha evaluado el efecto clínico de los probióticos en la prevención o el tratamiento de enfermedades gastrointestinales en perros (Jensen y Bjørnvad, 2019). En la actualidad se sabe poco acerca de los efectos clínicos de los probióticos en ERI, y menos aún, en las recaídas de la enfermedad.

Así, el objetivo de este estudio es intentar evaluar otra opción terapéutica en perros con ERI que sufren recaídas, diferente a la clásica repetición de la administración de esteroides. Para ello se describirán los efectos de la administración de *Enterococcus faecium* SF68 NCIMB 10415 4b1705 (Fortiflora®) en perros con ERI que padecen recurrencia de los signos clínicos, tras haber respondido inicialmente a inmunosupresores.

MATERIALES Y MÉTODOS

Los casos incluidos en este estudio debían presentar una historia de signos digestivos crónicos (de más de 3 semanas de duración) y el diagnóstico final de enfermedad inflamatoria crónica intestinal mediante endoscopia y toma de biopsias. Todos ellos debían haber sido diagnosticados histológicamente de enteritis linfoplasmocitaria. Previamente al diagnóstico, en todos los casos se llevó a cabo un protocolo de diagnósticos diferenciales que incluyó la falta de

respuesta a una prueba dietética durante 4 semanas a base de una dieta hipoalérgica de hidrolizados proteicos. Además, se realizó como parte del protocolo de exclusión, una analítica sanguínea que incluía TLI, inmunofluorescencia indirecta de *Leishmania infantum* y *Ehrlichia canis*, una estimulación con ACTH, un análisis parasitológico seriado de las heces (de 3 días) y una ecografía de abdomen, sin hallazgos destacables.

Una vez alcanzado el diagnóstico, todos los casos respondieron favorablemente a un tratamiento inmunosupresor de 3 meses de duración a base de prednisolona o prednisona a dosis inmunosupresoras decrecientes. Posteriormente, estos casos habían acudido nuevamente a la consulta por una recaída en su cuadro clínico, producida al menos 4 semanas después de la retirada del tratamiento inmunosupresor.

En ese momento, tras la constatación de que la reaparición del cuadro clínico se debía a una recaída, se instauró en estos casos un tratamiento a base de Fortiflora® (1 sobre al día) durante un mínimo de 30 días. Se llevó a cabo una revisión de la evolución clínica a los 30 días. Para ello se evaluó la impresión subjetiva del propietario acerca de la mejoría del cuadro clínico (favorable *versus* no favorable) y la evolución del índice de actividad clínico CIBDAI (del inglés, *canine IBD activity index*) (Jergens *et al.*, 2003) (Tabla 1).

Se propuso un tratamiento de rescate (tratamiento inmunosupresor convencional) en aquellos casos en los que no hubiera una respuesta favorable.

La comparación estadística de los valores de los índices de actividad y de los parámetros incluidos en ellos se llevó a cabo empleando el test de rangos con signo de Wilcoxon. Las diferencias se consideraron estadísticamente significativas para un nivel de confianza del 95% con un valor p menor a 0,05.

RESULTADOS Y DISCUSIÓN

Se incluyeron un total de 7 casos en este estudio. La información referente a la raza, edad, sexo e información relativa al índice de actividad clínico CIBDAI antes y después del tratamiento está descrita en la Tabla 2.

Todos los casos incluidos en esta serie presentaban durante las recaídas un índice de actividad leve o moderado; concretamente, cuatro de ellos presentaban una enfermedad leve y tres, una enfermedad moderada. Ello coincide con lo descrito previamente por otros autores en recaídas de esta enfermedad (Allenspach *et al.*, 2016). Este grado de gravedad también es similar

a los encontrados en perros con enfermedad inflamatoria crónica intestinal sin pérdida de proteínas (García-Sancho *et al.*, 2007; Heilmann *et al.*, 2018).

En relación con la evolución clínica, en todos los casos hubo una disminución del índice CIBDAI tras la administración de Fortiflora®. Al comparar estadísticamente la evolución del índice de actividad CIBDAI antes y después del tratamiento con Fortiflora®, el índice disminuyó de modo significativo ($p=0,0156$). Concretamente, los valores medios del índice antes del tratamiento fueron de $5,14 \pm 1,21$, mientras que después del tratamiento fueron de $1,42 \pm 1,61$.

Al comparar cada uno de los parámetros incluidos en el índice de actividad CIBDAI antes y después del tratamiento, también hubo una disminución de la gravedad media de todos ellos, salvo de la frecuencia de vómitos ya que ninguno de los casos de este estudio presentó vómitos ni antes ni después del tratamiento. No se encontraron diferencias estadísticamente significativas en ellos, si bien la frecuencia de la defecación y el peso mejoraron con resultados próximos a la significación estadística ($p=0,0625$ en ambos casos).

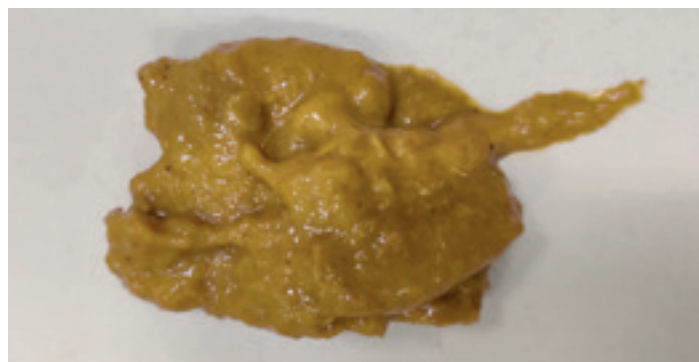

Foto 1. Diarrea de intestino delgado en un perro con enteropatía que responde a inmunosupresores.

En términos generales, en seis de los siete casos incluidos en esta serie, la enfermedad disminuyó su grado de actividad con el tratamiento, siendo clasificada como insignificante. En el caso que no hubo mejoría se recurrió al tratamiento inmunosupresor de rescate, con respuesta favorable. La impresión subjetiva de los responsables de los perros fue discordante con la evolución del índice CIBDAI en uno de los casos ya que, en cinco de los siete casos incluidos en el estudio, éstos señalaron que hubo una mejoría evidente tras la administración del probiótico, mientras que el índice de actividad cambió de grado en seis casos.

La mejoría en los índices de actividad observada en los perros incluidos en esta serie de casos es similar a la previamente descrita cuando se utilizan tratamientos inmunosupresores (Allenspach *et al.*, 2016; Galler *et al.*, 2017; Heilmann *et al.*, 2018). Dada la escasa evidencia científica existente al respecto y aun teniendo en cuenta la pequeña muestra incluida en esta serie de casos, los resultados encontrados en este trabajo son prometedores ya que sugieren que la administración de Fortiflora® en perros con recaídas leves o moderadas de ERI puede favorecer la mejoría del cuadro clínico. Sería interesante la realización de nuevos estudios aleatorios, con grupo control y de tipo doble-ciego que comparen el tratamiento convencional con inmunosupresores con la administración de probióticos, con el fin de confirmar los hallazgos preliminares encontrados en esta serie de casos.

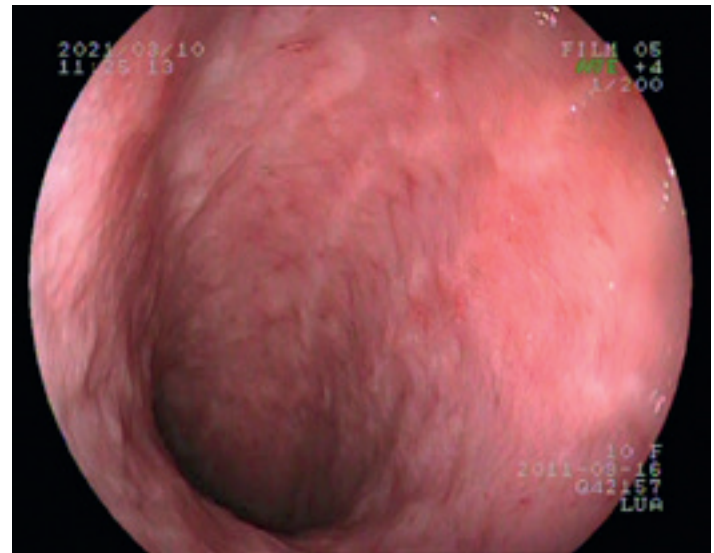


Foto 2. Imagen endoscópica de duodeno de perro con enteropatía que responde a inmunosupresores.

SIGNO CLÍNICO		GRADACIÓN
ACTIVIDAD/ACTITUD	0	NORMAL
	1	LIGERAMENTE DISMINUIDO
	2	MODERADAMENTE DISMINUIDO
	3	GRAVEMENTE DISMINUIDO
APETITO	0	NORMAL
	1	LIGERAMENTE DISMINUIDO
	2	MODERADAMENTE DISMINUIDO
	3	GRAVEMENTE DISMINUIDO
VÓMITOS	0	NINGUNO
	1	1 POR SEMANA
	2	2-3 POR SEMANA
	3	MÁS DE 3 POR SEMANA
CONSISTENCIA DE LAS HECES	0	NORMAL
	1	BLANDAS, PASTOSAS O PRESENCIA DE SANGRE O MOCO
	2	MUY BLANDAS
	3	DIARREA LÍQUIDA
FRECUENCIA DE LA DEFECACIÓN	0	NORMAL
	1	LIGERAMENTE AUMENTADA (2-3 VECES AL DÍA)
	2	MODERADAMENTE AUMENTADA (4-5 VECES AL DÍA)
	3	GRAVEMENTE AUMENTADA (MÁS DE 5 VECES AL DÍA)
PÉRDIDA DE PESO	0	NO
	1	LIGERA (<5%)
	2	MODERADA (5-10%)
	3	GRAVE (>10%)
SUMATORIO	0 - 3	ENFERMEDAD INSIGNIFICANTE
	4 - 5	ENFERMEDAD LEVE
	6 - 8	ENFERMEDAD MODERADA
	>8	ENFERMEDAD GRAVE

Tabla 1. Criterios incluidos en la evaluación del índice de actividad clínico CIBDAI (Jergens *et al.*, 2003).

RAZA	EDAD (AÑOS)	SEXO	ÍNDICE CIBDAI PRE-TRATAMIENTO		ÍNDICE CIBDAI POST-TRATAMIENTO	
GOS D'ATURA	12	HEMBRA	6	MODERADA	1	INSIGNIFICANTE
BÓXER	4	MACHO	4	LEVE	3	INSIGNIFICANTE
MESTIZO	14	MACHO	4	LEVE	0	INSIGNIFICANTE
BOYERO SUIZO	10	HEMBRA	6	MODERADA	2	INSIGNIFICANTE
MONTAÑA DEL PIRINEO	4	MACHO	4	LEVE	0	INSIGNIFICANTE
MESTIZO	3	MACHO	7	MODERADA	0	INSIGNIFICANTE
YORKSHIRE TERRIER	8	HEMBRA	5	LEVE	4	LEVE

Tabla 2. Reseña e índices de actividad de los perros incluidos en esta serie de casos, antes y después del tratamiento con Fortiflora®.

CONCLUSIÓN

El empleo de Fortiflora® se ha mostrado efectivo en los casos presentados en esta serie, que presentaban recaídas leves o moderadas de enteropatía crónica que responde a inmunosupresores.



Bibliografía

- Allenspach K., Culverwell C., Chan D. Long-term outcome in dogs with chronic enteropathies: 203 cases. *Vet Rec.* 2016; 178: 368.
- Craven M., Simpson J.W., Ridyard A.E., Chandler M.L. Canine inflammatory bowel disease: retrospective analysis of diagnosis and outcome in 80 cases (1995-2002). *J Small Anim Pract.* 2004; 45(7): 336-42.
- Dandrieux, J.R. Inflammatory bowel disease versus chronic enteropathy in dogs: are they one and the same? *J Small Anim Pract.* 2016; 57, 589-599.
- Galler A., Rutgen B.C., Haas E., Saalmuller A., Hirt R.A., Gerner W., Schwendenwein I., Richter B., Thalhammer J.G., Luckschander-Zeller N. Immunophenotype of Peripheral Blood Lymphocytes in Dogs with Inflammatory Bowel Disease. *J Vet Intern Med.* 2017; 31: 1730-1739.
- García-Sancho M., Rodríguez-Franco F., Sainz A., Mancho C., Rodríguez A. Evaluation of clinical, macroscopic, and histopathologic response to treatment in nonhypoproteinemic dogs with lymphocytic-plasmacytic enteritis. *J Vet Intern Med.* 2007; 21: 11-17.
- Heilmann R.M., Berghoff N., Mansell J., Grützner N., Parnell N.K., Gurtner C., Suchodolski J.S., Steiner J.M. Association of fecal calprotectin concentrations with disease severity, response to treatment, and other biomarkers in dogs with chronic inflammatory enteropathies. *J Vet Intern Med.* 2018; 32: 679-692.
- Jensen A.P., Bjørnvad C.R. Clinical effect of probiotics in prevention or treatment of gastrointestinal disease in dogs: A systematic review. *J Vet Intern Med.* 2019; 33(5): 1849-1864.
- Jergens A.E., Schreiner C.A., Frank D.E., Niyo Y., Ahrens F.E., Eckersall P.D., Benson T.J., Evans R. A scoring index for disease activity in canine inflammatory bowel disease. *J Vet Intern Med.* 2003; 17(3): 291-297.
- Krishnan M., Penrose H.M., Shah N.N., Marchelletta R.R., McCole D.F. VSL#3 Probiotic Stimulates T-cell Protein Tyrosine Phosphatase-mediated Recovery of IFN- γ -induced Intestinal Epithelial Barrier Defects. *Inflamm Bowel Dis.* 2016; 22(12): 2811-2823.
- Mennigen R., Nolte K., Rijcken E., Utech M., Loeffler B., Senninger N., Bruewer M. Probiotic mixture VSL#3 protects the epithelial barrier by maintaining tight junction protein expression and preventing apoptosis in a murine model of colitis. *Am J Physiol Gastrointest Liver Physiol.* 2009; 296(5): G1140-9.
- Wennogle S.A., Stockman J., Webb C.B. Prospective evaluation of a change in dietary therapy in dogs with steroid-resistant protein-losing enteropathy. *J Small Anim Pract.* 2021 Apr 13. doi: 10.1111/jsap.13334.



PURINA®
PRO PLAN®

SUPLEMENTO PARA
LA HIDRATACIÓN FELINA



Conseguir que los gatos beban suficiente agua puede resultar un desafío para los propietarios y esto puede llevar a implicaciones sobre su salud a largo plazo.

Más información sobre los estudios de eficacia en el [incremento de consumo de agua](#) y la [dilución de la orina](#) en gatos.

