

ELECTROQUIMIOTERAPIA COMO ALTERNATIVA A CIRUGÍA EN PLASMOCITOMA EXTRAMEDULAR ORAL CANINO: A PROPÓSITO DE UN CASO CLÍNICO

Molina Angulo, I.¹, Atance Bartolomé, A.²

¹ AniCura Estoril hospital veterinario; Avda. de Portugal 4. 28932. Móstoles (Madrid); Tel: 916466625; ignacio.molina@anicura.es

² Clínica veterinaria Parque Coimbra; C/ del Tamarindo 15. 28935. Parque Coimbra. Móstoles (Madrid); Tel: 916475782; info@centroveterinariocoimbra.com

Introducción

Los plasmocitomas extramedulares son tumores típicamente benignos de células plasmáticas que se localizan sobre todo en la piel de los perros (86%) y, con menos frecuencia, en las membranas mucosas de la cavidad oral y labios (9%) y el tracto gastrointestinal (4%)¹. La excepción a esto es la plasmocitosis cutánea múltiple, donde no es posible la escisión debido al elevado número de lesiones y al hecho de que el 30 % de los casos presentan enfermedad sistémica².

Los plasmocitomas orales representan el 5 % del total de los tumores orales del perro, donde el West Highland White Terrier (WHWT) parece tener un mayor riesgo a su padecimiento¹. Su hallazgo suele ser incidental durante una exploración oral, ya que no suelen provocar signos clínicos asociados.

El pronóstico para este tipo de tumores suele ser, por lo general, excelente tras una escisión quirúrgica completa³, aunque en función de la localización del tumor, dicha cirugía puede resultar técnicamente compleja y agresiva, pudiendo ser rechazada por parte del propietario,

Descripción del caso clínico

Se remite a la consulta de oncología del hospital un WHWT de 14 años de edad, presentando en el momento de su exploración una masa de 2.5 x 2 cm. en la región media del paladar duro. Se realizó en su veterinario una analítica general de sangre donde se observó una discreta anemia y unas radiografías de tórax, donde no se evidenciaron metástasis macroscópicas. Igualmente, se realizó una biopsia incisional de dicha masa palatina, obteniendo como resultado un plasmocitoma oral.

Como parte del estadio y, aunque los plasmocitomas orales no suelen metastatizar, se realizó una punción con aguja fina (PAF) de los ganglios linfáticos submandibulares, descartando la presencia de metástasis.

Se planteó al propietario la posibilidad de realizar una tomografía computarizada (TC) de la cabeza con el objeto de valorar una posible cirugía con intención curativa. Dada la avanzada edad del animal y la agresividad de la técnica quirúrgica por la localización del tumor, este rechazó tal opción.

El protocolo de tratamiento propuesto entonces consistió en la aplicación de electroquimioterapia, previa administración intravenosa de bleomicina (Bleomicina MYLAN) a dosis de 15.000 UI/m² para, posteriormente tratar el lecho tumoral y los márgenes del mismo, todo ello bajo anestesia general.

Al mes de aplicado el tratamiento, se observó una respuesta parcial del 75 %, por lo que se administró un segundo tratamiento igual que el primero. Se volvió a revisar al animal un mes después, observándose entonces una respuesta completa.

Hoy en día, diez meses después del diagnóstico, el animal continúa en remisión completa.

Discusión / conclusiones

La electroquimioterapia se presenta como una alternativa eficaz para el tratamiento de plasmocitomas de la cavidad oral donde la cirugía, que es el tratamiento de elección para este tipo de tumores, no sea posible, resulte técnicamente compleja o sea rechazada por parte del propietario⁴. Suelen presentarse respuestas completas con una duración de 90 a 645 días⁴ para este tipo tumoral, de tal forma que esta técnica se considera una alternativa eficaz para su control local.

Bibliografía

- ehrensing G, Craig LE. Intravascular neoplastic cells in canine cutaneous plasmacytomas. J Vet Diagn Invest. 2018 Mar;30(2):329-332.
- Bostrom BO, Moore AS, DeRegis CJ, Robat C, Freeman K, Thamm DH. Canine Cutaneous Plasmacytosis: 21 Cases (2005-2015). J Vet Intern Med. 2017 Jul;31(4):1074-1080.
- Wright ZM, Rogers KS, Mansell J. Survival data for canine oral extramedullary plasmacytomas: a retrospective analysis (1996-2006). J Am Anim Hosp Assoc. 2008 Mar-Apr;44(2):75-81.
- Santos Dos Anjos D, Rossi YA, Sierra OR, Bueno CM, De Nardi AB, Fonseca-Alves CE. Outcome Following Curative-Intent Electrochemotherapy for Extramedullary Plasmocytoma in Dogs - Case Reports. Top Companion Anim Med. 2020 Aug;40:100441.

LASERVET

EL LÁSER PARA EL VETERINARIO

No pagues más por menos:
Elige LASERVET

Solicita una
DEMOSTRACIÓN

Gratuita y
sin compromiso

Otohematoma

(15' sin anestesia general)

Paladar

(5' sin sangrado)

Gingivitis en gatos

(sin sedación)

Papilomas

(sin sedación)...

5 FUNCIONES
EN 1

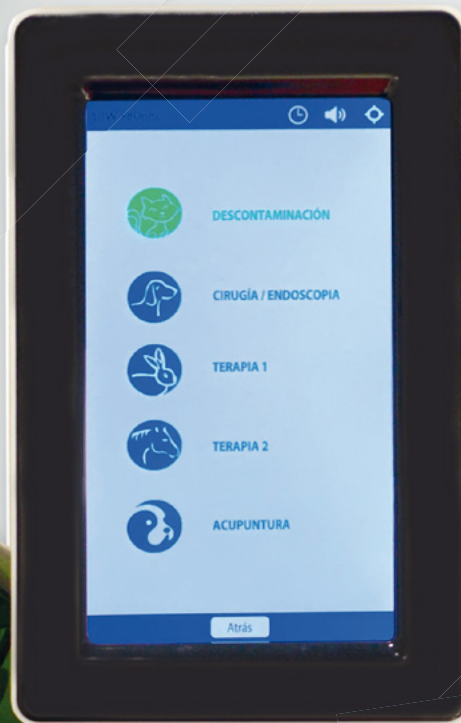
1. DESCONTAMINACIÓN
BACTERIANA

2. CIRUGÍA CON HEMOSTASIA

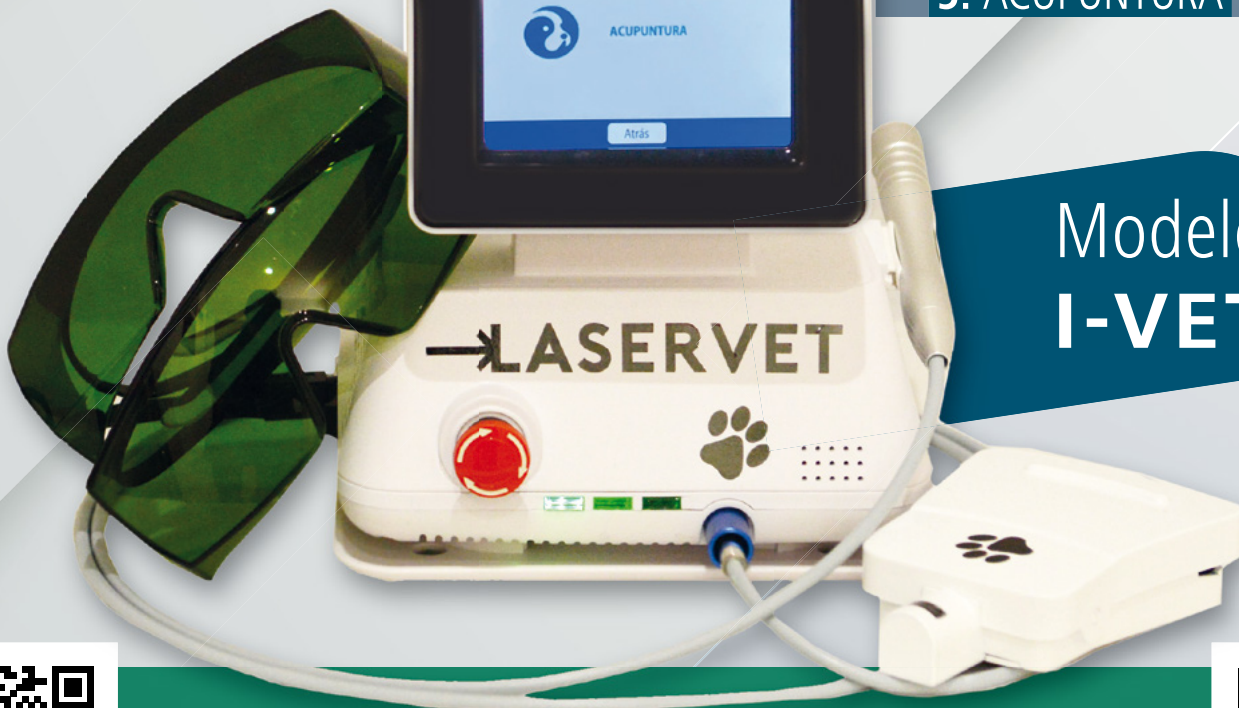3. TERAPIA

4. ENDOSCOPIA

5. ACUPUNTURA



Modelo:
I-VET



Demostración:
Gratuita y sin compromiso

Más información en:
info@laservet-iberia.com

